Ein Fall von Heterotopie der grauen Substanz in den beiden Hemisphären des Grosshirns.

Von

Magnus Matell,

erster Unterarzt an der Irrenpflegeanstalt zu Lund (Schweden).

(Hierzu Taf. III.)

Am 12. October 1889 wurde in die psychiatrische Klinik die 25jährige Louise Guttmann aufgenommen. Aus den über sie mitgetheilten Daten heben wir hervor, dass beide Eltern gesund waren und keiner von ihnen dem Trunk ergeben; hingegen leidet eine Schwester der Mutter an epileptischen Krämpfen.

Was die Patientin selbst betrifft, so erfolgte ihre Geburt ohne irgend welche Schwierigkeit. Zwei Jahre alt musste sie eine sehr schwere Krankheit durchmachen und seit dem sechsten Jahre leidet sie an Krämpfen: alle 14—30 Tage erfolgen ein bis zwei Anfälle, wobei Patientin während 10 Minuten bewusstlos wird, Schaum dringt aus dem Munde heraus und die Gliedmassen strecken sich.

Bis zum neunten Jahre wurde sie im elterlichen Hause beschäftigt, seit der Zeit aber war sie zu keiner Arbeit mehr zu gebrauchen.

Appetit und Schlaf waren stets gut, nur selten zeigte sie sich unsauber, weil sie gewöhnlich „ansagte“.

Sie erhielt Unterricht zu Hause und betheiligte sich gern an demselben; schien mit Leichtigkeit das Lesen und Schreiben zu erlernen, verlernte aber sofort Alles wieder, weshalb der Unterricht aufgegeben wurde.

Im Status praesens werden die Durchmesser des Kopfes folgender

Massen angegeben: Fronto-occipitaler 16,5 Ctm.; grösster Querdurchmesser 14 Ctm.; Durchmesser der Schläfe 12 Ctm.; Umkreis 50,5 Ctm.

Stirn abgeplattet; Hirnschädel nicht gewölbt, sondern der breiten Basis wie eine nach oben an Volumen und Umkreis abnehmende Kappe aufsitzend.

Gesicht vorragend mit stark vorspringender Adlernase.

Bewegungen der Augen normal, Pupillen beweglich, Augenboden scheinbar normal.

Innere Organe gesund.

Patientin wiegt 38 Kilo.

Was ihre geistige Entwicklung betrifft, so wird bemerkt, dass sie ihr Geschlecht, aber nicht ihr Alter oder ihren Geburtstag kenne; auf die Frage nach ihrem Namen antwortet sie: „ich heisse Fräulein von Louise von Guttmann;“ sie kennt den Namen ihres Vaters, aber nicht dessen Stand. Ueber Zeit und Umgebung ist sie nicht orientirt. Einzelne Buchstaben erkennt sie wieder und ruft freudig: „das erinnere ich mir noch aus meiner Schulzeit“. Sie kann jedoch weder lesen, noch schreiben. Sie kennt das Geld, erkennt aber nicht, ob es Silber, Gold oder Nickel ist, wie sie auch nicht immer dessen Werth angeben kann.

Speisen kann sie selbst und thut dies recht ordentlich; Appetit und Schlaf gut; Menses ziemlich regelmässig.

Gemüthsart gewöhnlich sanft, allein oft tritt ein Umschlag ein, gewöhnlich in Zusammenhang mit den Anfällen: sie wird dann tückisch, schlägt die anderen Patienten, schreit und reibt sich die Geschlechtstheile.

Sie zeigt sich froh und zufrieden, wenn der Vater sie besucht hat und spricht viel von ihren Verwandten, dass sie sie besuchen werden.

Die epileptischen Anfälle erscheinen ziemlich oft und sie fühlt sich von denselben sehr angegriffen.

Starb am 7. Juni 1891 in einem Status epilepticus.

Bei der Section zeigten sich die Coronar- und Lambda-Nähte scharf hervortretend; letztere öffnete sich bei Druck einwärts zu einem feinen Spalt. Keine Asymmetrie des Schädels.

Dura mater in der Scheitelgegend mit den Nähten stark verwachsen; Pia ziemlich wasserreich.

An den Gefässen nichts Bemerkenswerthes.

Gehirn wiegt 918 Grm.

Grosshirn sehr klein, keine krankhafte Herde zeigend. Keine

Sklerose der Ammonshörner, dagegen springt ein fehlerhaftes Verhalten der Furchen und Windungen in die Augen.

Fossa Sylvii flach, deren aufsteigender Zweig bloss angedeutet. Operculum kurz, so dass die Insula nicht ganz bedeckt wird; letztere klein, nur schwach gefurcht.

Fissura centralis fehlt gänzlich an der linken Hemisphäre; einige schräge, kurze und flache, durch fingerbreite Brücken getrennte Vertiefungen sind als Spuren einer solchen zu betrachten. Ueber den ganzen Stirnlappen finden sich ähnliche längs- und querlaufende Vertiefungen und derselbe geht somit unmittelbar in die Centralwindungen und die obere Scheitelwindung über; erst die besser ausgeprägte Interparietalfurche bildet die Grenze nach hinten.

An der rechten Hemisphäre findet sich zwar eine Centralfurche, aber diese ist sehr flach und erreicht nicht die obere Kante der Hemisphäre, so dass die beiden ziemlich breiten Centralwindungen auch nach oben, auf der convexen Seite, durch eine breite Brücke in einander übergehen. Der Stirnlappen zeigt daselbe Verhalten wie auf der linken Seite.

Untere Fläche der beiden Stirnlappen beinahe ganz glatt, Sulc. rect. jedoch angelegt.

Interparietalfurche auf beiden Seiten deutlich, obgleich wenig tief.

Fissura parieto-occipitalis tief eingreifend, auf die Aussenseite der beiden Hemisphären sich weit herab erstreckend. Sie öffnet sich quer nach hinten, einen vollständigen „Affenspalt“ bildend.

Furchen an dem Occipitallappen rudimentär.

Am Schläfenlappen ist Sulc. temp. sup. nach vorn flach, vertieft sich aber hinter dem verticalen Zweig, welcher stark hervortritt und gut entwickelt ist. Die Furchen der zweiten Schläfenwindung schwach entwickelt und die dritte Windung nicht deutlich ausgeprägt.

Sulc. calloso-marginal. findet sich zwar, ist aber in der Mitte abgebrochen; der aufsteigende Zweig sehr flach. Stirnlappen und Praecuneus bilden eine zusammenhängende Masse.

Fissura calcarina gut entwickelt, ohne secundäre Gyri. Cuneus sehr klein, aber gut begrenzt.

Gyrus lingual. verhältnissmässig mächtig, gut begrenzt.

Gyrus Hippocamp. gut entwickelt; Uncus sehr kräftig.

Hirnstamm zeigt nichts Bemerkenswerthes, wenn man von dessen Grösse oder richtiger Kleinigkeit absieht.

An Frontalschnitt durch beide Hemisphären beobachtet man, dass ein grosser Theil des Markes von einer dunkelgrauen, dem Ansehen nach ganz rindeähnlichen Masse eingenommen wird.

Beide Hemisphären wie auch der Stamm und das Rückenmark wurden dann in Müller's Lösung gelegt, um nach erfolgter Härtung eingehend untersucht zu werden.

Nach 5monatlicher Härtung wurde nun die eingehendere Prüfung unternommen. Die Hemisphären des Grosshirns waren durch Frontalschnitte in mehrere Stücke, in der Dicke von 2—4 Ctm., getheilt. Einige von diesen, aus der linken Hemisphäre, waren in Folge eingetretener Verwesung, theilweise zerstört, jedoch nicht in höherem Grade, als dass man mit Sicherheit das Vorhandensein derselben Veränderungen, welche sich in den übrigen gut erhaltenen Stücken fanden, nachweisen konnte.

Betrachten wir also einen Frontalschnitt von dem vordersten Theile des rechten Stirnlappens Figur I., so springen die kleinen Durchmesser des Gehirns zuerst in die Augen; jedoch erscheinen alle Furchen und Windungen, welche normal vorkommen, angelegt und im Verhältniss zur Grösse des Gehirns gut entwickelt. So ist z. B. der verticale Durchschnitt etwa 5,75 Ctm. und der horizontale 3,5 Ctm. Gyrus front. med. ungefähr 1,5 Ctm. dick und Sulc. front. sup. kaum 1 Ctm. tief. Ferner sehen wir, wie ein helles schmales Band überall die Rinde von einer mächtigen Schicht fleckiger Substanz scheidet, welche einen grossen Theil desjenigen Raumes einnimmt, der normal vom Centrum semiovale ausgefüllt wird. Das Uebrige der weissen Markmasse erscheint als eine ziemlich dunkle bräunliche Masse, welche jedoch durch ihre Farbe sich deutlich von den grauen Flecken in der genannten Schicht unterscheidet. Vom Umkreise dieses Rückstandes der weissen Substanz — wir nennen denselben den Markkern — strahlen feine, stellenweise radial angeordnete Streifen aus. Oefters treten sie bei ihrem weiteren Verlauf nach aussen, mit einander in Verbindung und bilden hierdurch ein feines Netzwerk, in dessen Maschen jene grauen Flecke eingelagert sind. Nach aussen wird, wie bereits erwähnt, die fleckige Substanz von dem lichten subcorticalen Band begrenzt, jedoch nicht vollständig, indem hier und da schmale graue Streifen sichtbar sind, welche dasselbe durchziehen, und somit Verbindungsbrücken zwischen der Rinde und den grauen Fleckchen oder Inselchen bilden.

Auf einem Schnitt etwas weiter nach hinten Fig. II., durch den vordersten Theil des Corp. callos., den Anfang des Seitenventrikels und das vordere Ende des Schwanzkernes, begegnet uns hauptsächlich dasselbe Bild. Auch hier sehen wir unter dem subcorticalen Bande die ziemlich mächtige fleckige Substanz, die nach oben, aussen und

unten den Markkern umgiebt, der sie überall von der grauen Substanz des Schwanzkerns trennt.

Ein neuer Schnitt Fig. III. durch Corp. callos., die grossen Ganglien und den Mandelkern, belehrt uns, dass die fleckige Schicht nach unten durch das Claustrum sich continuirlich fortsetzt, dabei aber durch die dünne äussere Kapsel vom Putamen Nucl. lentiform. deutlich abgegrenzt wird; im Schläfenlappen nimmt dieselbe hauptsächlich die laterale Seite ein.

Ein vierter Schnitt durch das Hinterhorn zeigt ebenfalls die abnorme Substanz am reichlichsten auf der lateralen Seite entwickelt; in dem schmalen Lobulus lingualis findet sie sich bloss in der unteren Hälfte.

Auch an Sagittalschnitten durch den Frontal- und Occipitalpol erkennt man die fleckige Schicht.

Die linke Hemisphäre wurde in derselben Weise untersucht und überall begegneten uns dieselben Bilder, wie in der anderen Hemisphäre.

Um das gegenseitige Verhalten der weissen und grauen Substanz noch eingehender zu studiren, wurden mit dem Mikrotom ganze Frontalschnitte durch jede der Hemisphären gemacht. Die Schnitte 0,10 Mm. dick, wurden nach Pal's Methode behandelt und ergaben besonders schöne Bilder.

Fassen wir einen so behandelten Schnitt, Fig. IV., durch den mittleren Theil des Lobus occipitalis näher in's Auge, so ergiebt sich Folgendes. Rund um den Ventrikel herum liegt der Markkern, aus wenigstens drei concentrischen Schichten bestehend: eine innerste, welche allmälig abnehmend, sich weiter nach unten um den unteren Winkel des Ventrikels zieht, und welche nur am oberen Winkel eine mächtigere Entwicklung erreicht. Die Farbe dieses Fadensystems ist ein tiefes Blauschwarz. Dasselbe wird gebildet von Forceps major und dem den Ventrikel bekleidenden Tapetum. Die folgende Schicht ist am mächtigsten nach unten, zeigt eine hellere Farbe und entspricht der Sehstrahlung. Die äusserste ist etwas dunkelfarbiger und besteht in ihrem oberen Theil aus einer feinen punktförmigen Naht, welche sich nach unten ausbreitet und ein querstreifiges, ziemlich breites Band (das untere Längsbündel) bildet. In den Gyrus lingual. hinein sendet jede der drei Schichten einen Ausläufer und ausserhalb der Spitze des so gebildeten Kegels erkennt man deutlicher, als wie normal, ein Sytstem quergeschnittener Nervenfasern.

Von der Peripherie des so zusammengesetzten Markkerns gehen Zacken aus, von deren Spitzen Strahlen ausgehen, welche in ver-

schiedenen Richtungen verlaufen und somit feine, den Raum bis zu dem subcorticalen Bande hinaus ausfüllende Maschen bilden. Wo der Markkern der Rinde näher liegt, z. B. auf der medialen Seite, erreichen die Strahlen bisweilen das genannte Band, ohne ein Maschenwerk gebildet zu haben.

Das öfters genannte subcorticale Band tritt scharf hervor und verbindet die in den Windungen überall gut markirten Markleisten. Sie scheinen den Laminae arcuatae (Arnold), Fibrae propriae (Meynert) zu entsprechen. Auch an diesen so behandelten Schnitten kann man schmale, helle Streifen erkennen, welche dieses Band durchziehen.

In der Rinde finden sich an den gehörigen Stellen der Vicq d'Azyr'sche Streifen und diejenigen Baillarger's deutlich ausgeprägt.

Die sämmtlichen übrigen Schnitte zeigen eine ähnliche Vertheilung weisser und grauer Substanz; kommen Unähnlichkeiten vor, beruhen diese lediglich auf den topographischen Verhältnissen derjenigen Stellen, denen die Schnitte entnommen sind. Ausnahmen bilden möglicher Weise diejenigen, welche aus dem Gebiete geholt wurden, wo der Seitenventrikel sich in das Hinter- und Unterhorn (Trigon. ventric. lat.), theilt Fig. V. Einige runde Inselchen liegen hier, in dem den Ventrikel lateral begrenzenden Markkern eingesprengt, an einer Stelle sogar dicht an dem Ventrikelependym.

Weil man übrigens nirgends in einer der beiden Hemisphären die abnorme Substanz im Markkern selbst antrifft, ist vielleicht in Erwägung zu ziehen, ob nicht etwa jene Inselchen Ausläufer vom hinteren Ende des Nucl. lentiform. sein könnten.

Die grossen Ganglien, Pons, Kleinhirn, Medulla oblongata und Rückenmark zeigen keine vom Normalen abweichende Vertheilung der weissen und grauen Substanz.

Capsula interna kräftig; Capsula externa und das das Claustrum nach aussen begrenzende weisse Band, welches die Fortsetzung des genannten subcorticalen Bandes bildet, sowie auch die Zwinge sind gut entwickelt.

Corp. callos. und Comm. anter. zeigen nichts Anormales.

Um die Anordnung der Nervenfasern sowohl in der Rinde wie in der abnormen Substanz genauer festzustellen, wurden die Schnitte theils unmittelbar nach Pal's Methode, theils nach vorheriger Behandlung mit Chromsäurelösung (0,5 pCt.) gefärbt. Natürlich wurde

auch die Weigert'sche Methode angewendet und ergab, wie die vorhergehenden, sehr schöne Bilder.

Wir wählen zuerst einen Sagittalschnitt aus dem Occipitalpol der rechten Hemisphäre, weil dort die abnorme Schicht ziemlich schmal ist, so dass man auf einem Schnitt einen Ueberblick sowohl über den Markkern wie über die abnorme Schicht und die Rinde erhalten kann. In der Rinde finden wir die äusserste Nervenfaserschicht (die Tangentialfasern) gut entwickelt. In der folgenden Schicht finden sich zahlreiche, sehr feine sich nach allen Richtungen hin kreuzende Fasern. Die dem Vicq d'Azyr'schen Streifen entsprechenden Fasern sind ziemlich reichlich vorhanden. Die folgende Schicht, von ungefähr derselben Breite, wie die drei vorhergehenden zusammen, besteht aus den radiirenden Nervenbündeln, zwischen denen ein feines Fasernetz sich ausbreitet.

Nun erfolgt die Ansammlung von Nervenfasern, welche das makroskopisch sichtbare, subcorticale Band bildet. Es finden sich hier zahlreiche, ziemlich dicke, hauptsächlich der Rindenfläche parallel verlaufende Fasern, welche durch die radiirenden Nervenbündel geschnitten werden, die auf dieser Stelle sich nahe anliegen. Ist die Schnittrichtung nicht gradwinklig, sondern etwas schräge gegen die Längsrichtung der Windung, erscheint diese Schicht als ein ziemlich breites, tiefschwarzes continuirliches Band.

In der abnormen Substanz sind die Nervenfasern am häufigsten zu gröberen Balken angeordnet, welche vom Umkreise des Markkernes ausgehend, anfangs divergiren, bald aber wieder convergiren und somit Felder von mehr oder weniger spitzer oder ovaler Form zwischen sich lassen. Oefters werden diese, durch querlaufende Balken, in kleinere getheilt. Gewöhnlich theilen sich die Balken, ehe sie das subcorticale Band erreichen, in feinere Bündel, welche bloss schmale Streifen zwischen sich lassen; zuweilen setzen sie sich ungetheilt bis in die Rinde hinauf fort und dann geht die abnorme graue Substanz direct in die tiefe Schicht der Rinde über.

Auch in den grauen Inseln begegnen uns Nervenfasern, theils gröbere, wie es scheint, nur durchziehend, theils feinere und feinste, in ziemlich grosser Menge, sich nach allen Richtungen hin kreuzend.

Was die graue Substanz der Rinde betrifft, so zeigen die drei äusseren Schichten keine Veränderung, wenn man nach in der Müller'schen Flüssigkeit gehärteten Schnitten urtheilen darf; allein man hat den Eindruck, als wenn die grossen Pyramidenzellen, an vielen Stellen im Gehirn, an Zahl etwas geringer und an Grösse etwas

kleiner als normal seien. In der motorischen Region scheinen sie jedoch nicht verkleinert.

Die tiefste Schicht der Rinde ist nicht scharf gegen das Mark abgegrenzt; denn wenn man auch nicht immer dieselbe in Form von Strängen durch das subcorticale Band bis zu der abnormen grauen Substanz verfolgen kann, so findet man jedoch diese durch Ganglienzellen angedeutet, welche in einfachen Reihen den Raum zwischen den zusammengedrängten radiirenden Bündeln einnimmt. Von cellulären Elementen kann man in dieser Schicht unterscheiden kleine pyramidenförmige Zellen, andere von unregelmässigerer Form, sowie zahlreiche Kernchen; ausserdem noch Zellen mit mittelgrossen, von einem schmalen, beinahe homogenen Protoplasmaring umgebenen Kernen. Die Grundsubstanz besteht aus einer äusserst feinkörnigen Masse. Ein wahres Kapillarnetz breitet sich in dieser Schicht aus und begleitet die Ausläufer zu der abnormen grauen Substanz.

In dieser erscheint das Kapillarnetz ebenfalls besonders entwickelt, indem die Gefässe überall mit Blut vollgepfropft sind. Die Grundsubstanz besteht aus einer ähnlichen feinkörnigen Masse, welche dieselben cellulären Elemente, wie in der oben beschriebenen tiefsten Rindenschicht enthält. Die Ganglienzellen sind auch hier entweder pyramidenförmig oder von unregelmässigerer Form und enthalten gerade wie die ersteren einen ziemlich grossen Kern und ein körniges Protoplasma mit Pigment.

In den oben erwähnten Balken findet man ausser Kernchen und Zellen mit spärlichem homogenem Protoplasma, auch, obgleich äusserst spärlich, grössere Ganglienzellen.

Die Structur der abnormen Substanz ist überall die gleiche, wir mögen die innersten, dem Markkern anliegenden, oder die der Rinde zunächst liegenden Partien untersuchen.

Indessen scheint der Verlauf der Nervenbalken gewissermassen die Richtung der Pyramidenzellen zu bestimmen, wenn die grauen Inseln schmal sind; in diesem Falle stellen sie sich nämlich mit ihrer Längsachse parallel dem Verlauf der Balken.

Die einmal erwähnten, im Markkern, nahe an der Ventrikelwand, eingesprengten isolirten Inseln, zeigen dieselbe Structur wie die abnorme graue Masse.

Die Ergebnisse der klinischen und pathologisch-anatomischen Untersuchung können wir folgendermassen zusammenfassen:

Fünfundzwanzigjährige Frau, deren Tante mütterlicher Seite epi-

leptisch gewesen, wird in ihrem zweiten Jahre von einer schweren, langwierigen Krankheit betroffen. Mit dem sechsten Jahre wird sie epileptisch und hat seit der Zeit zu keiner Arbeit instruirt werden können. Unterricht wird versucht, allein sie verlernt sogleich Alles.

Ihr Schädel ist klein und psychisch zeigt sie sich wenig entwickelt. Sie ist gutmüthig, gerieth aber leicht in Wuth. Eines gewissen Gefühls von Anhänglichkeit scheint sie indessen mächtig zu sein.

Die epileptischen Anfälle sind bisweilen sehr schwer und sie stirbt in einem Status epilepticus.

Bei der Section wird gefunden, dass die Lambdanaht noch nachgiebig ist. Die Furchen des Grosshirns reduzirt, öfters auf lange Strecken unterbrochen. Einen scharfen Gegensatz bildet Fissura parieto-occipitalis durch deren abnorm starke Entwicklung auf der convexen Seite.

Auf Frontalschnitten sieht man, wie das Grosshirn gleichsam ein Miniaturbild des Normalen bildet. Windungen und Furchen sind allerdings klein, aber ziemlich gut entwickelt im Vergleich zur Grösse des Gehirns. Vom Centrum semiovale ist nur ein innerst liegender Markkern übrig, bestehend aus Fasern, welche zu dem Projectionssystem, Corp. callos. und dem langen Associationssystem gehören, sowie aus einem unter der Rinde verlaufenden Band, das die Nervenbündel aufnimmt, welche von der Peripherie des Markkernes ausstrahlen. Das ganze übrige Gebiet wird von einer der Rinde ähnlichen Substanz eingenommen, welche hier und da durch das subcorticale Band durchbrechende Brücken mit der Rinde in Verbindung steht. Durch das Mikroskop constatirt man, dass die abnorme Substanz eine graue Masse bildet, deren Structur mit derjenigen der tiefsten Schicht der Rinde übereinstimmt.

Suchen wir einen Namen für die in diesem Falle vorliegende Abnormität, so ist ja derselbe bereits im Titel angegeben. Wir können darüber nicht in Zweifel sein, dass hier eine Heterotopie vorliegt, wenn man mit dieser Benennung das Vorkommen eines Gewebes des Körpers versteht, da wo bei gleichalterigen Individuen kein solches unter normalen Verhältnissen angetroffen wird. Ehe wir indessen die Ursache von der Entstehung dieser Abnormität zu erforschen suchen, bemerken wir, dass die abnorme Substanz normaler grauer Hirnsubstanz und keineswegs einer pathologischen Neubildung entspricht, wie auch nirgends im Gehirn Spuren eines krankhaften Processes nachzuweisen waren. Dagegen giebt es mehrere Umstände, welche anzu-

deuten scheinen, dass eine fehlerhafte Entwickelung vorliegt, welche in einer Hemmung oder einem Stillstand des Zuwachses des Gehirns besteht.

Patientin befand sich auf einer sehr niedrigen Stufe geistiger Entwicklung, scheint aber in den ersten Jahren bis zu einem gewissen Grade im Besitz einer solchen gewesen zu sein; sie konnte sich ja am Unterricht betheiligen, obgleich derselbe in Folge ihres Stumpfsinnes erfolglos blieb.

Das Hirngewicht war 918 Grm., ein Gewicht, das nicht einmal das durchschnittliche Gewicht des Gehirnes bei Kindern zwischen zwei und vier Jahren (991 Grm.) erreicht. Ebenfalls ist dessen Verhältniss zum Körpergewicht nur 1 : 46,02 (normal höchstens 1 : 39). Die Beschaffenheit der Hirnfläche zeigt auch eine niedrige Entwicklungsstufe, wie auch das mikroskopische Aussehen der Nervenfasern, deren geringeres Kaliber auf eine Hemmung der Entwciklung deutet. Doch giebt es verschiedene Umstände, welche dafür zu sprechen scheinen, dass noch in den ersten Lebensjahren eine Entwicklung des Gehirns stattgefunden habe. Wenn wir Sernoff (Lehrb. der Neurologie von G. Schwalbe, S. 575) glauben dürfen, welcher behauptet, dass die Anlage der secundären und tertiären Furchen erst in der fünften Woche des postembryonalen Lebens abgeschlossen werde, so hat in unserem Falle die Entwicklung sich über diesen Zeitpunkt hinaus erstreckt. Um dies zu beweisen haben wir nur nöthig, auf den ersten Frontalschnitt hinzuweisen. Ferner hat Fuchs (Sitzungsberichte der Kaiserl. Akad. der Wissenschaft, Wien. Mathematisch-Naturwissenschaftl. Classe LXXXVIII. B. III. Abth. Jahrg. 1883. H. I—V. S. 157) nachgewiesen, dass die Nervenfasern in der ersten Meynert'schen Schicht erst nach dem ersten Lebensjahre anfangen, markhaltig zu werden, sie entwickeln sich aber fortwährend weiter bis zum achten Lebensjahre, da sie ihre Vollendung zu errreichen scheinen. Wir müssen also annehmen, dass ein Stillstand der Entwicklung in einem der ersten Lebensjahre, wenigstens vor dem achten, eingetreten sei.

Nachdem wir nun nachgewiesen haben, dass eine Hemmung der Hirnentwicklung stattgefunden hat, wollen wir die Ursache und den Zeitpunkt der Entstehung der Heterotopie zu erforschen suchen. Behufs genauerer Feststellung des letzteren müssen wir zu dem embryonalen Leben zurückgehen, weil die Annahme ungereimt wäre, dass nach Anlage und gegenseitiger Abgrenzung des Markes und der Rinde, eine solche Verschiebung der grauen Substanz in die weisse erfolgt sei, ohne Spuren eines dieselben veranlassenden krankhaften Processes zu hinterlassen. Betreffs der Entwicklung des Grosshirns beim Menschen

wollen wir hier die von Vignal (Arch. de physiologie IV. Sér. 2. 1888. p 228. „Recherches sur le développement des éléments des couches corticales du cerveau et du cervelet chez l'homme et les mammifères") gewonnenen Ergebnisse geben.

In den frühesten Stadien besteht die Wand der Hirnhemisphäre aus zwei Schichten von Zellen, deren die eine wie ein Epithel die Wand des Ventrikels bekleidet, die andere, ausserhalb liegende, aus mehreren Reihen epithelähnlicher Zellen besteht. Allmälig tritt eine Differenzirung der äusseren Schicht ein, so dass diese bei einem $5^1/_2$ Monate alten Fötus in drei Schichten getheilt ist: die äusserste besteht aus feinen Fibrillen (schon im ersten Fötusmonat nachweisbar) und spärlichen cellulären Elementen; die mittlere enthält eine grosse Zahl von Zellen, hauptsächlich in radiirenden Streifen geordnet. Nach innen geht dieselbe in die dritte Schicht, die weisse Substanz, ohne eine bestimmte Grenze über, so dass dieselbe als abnehmende Ausläufer bis in die weisse Substanz hinein zu verfolgen ist. Lange dauert es jedoch nicht, bis die Grenze zwischen Rinde und Mark ausgeprägt wird, und im neunten Monat ist die Anlage und Abgrenzung der verschiedenen Schichten abgeschlossen.

Demnach müssen wir den Zeitpunkt der Entstehung der Heterotopie in den sechsten Fötusmonat ungefähr verlegen, weil erst nach diesem Zeitpunkt die definitive Abgrenzung von Rinde und Mark stattfindet.

Es bleibt noch übrig die Ursache der Heterotopie zu erklären. Gehen wir von der Entwicklungsstufe aus, worauf das Gehirn bei dem genannten Zeitpunkt sich befindet, so müssen wir dafür halten, dass die abnorme graue Substanz dadurch entstanden ist, dass embryonale Zellen in der weissen Markmasse im Gegensatz zu dem, was unter normalen Verhältnissen stattfindet, in Zusammenhang mit der tiefsten Schicht der Rinde, und zwar im gleichen Grade, sich zur grauen Substanz entwickelten.

Allein, weshalb haben in unserem Falle diese Zellen sich in dieser Richtung entwickelt? Man könnte sich denken, dass dieselben durch irgend einen Umstand einen ungewöhnlich hohen Grad von Entwicklungskraft erhalten. Allein nichts in unserem Falle scheint diese Annahme zu bestätigen. Dagegen wollen wir auf einen anderen Umstand aufmerksam machen, der uns einen bestimmten Fingerzeig nach einer anderen Richtung hin giebt, wir meinen die Ermangelung grösserer Massen normal vorkommender Nervenfasern. Hätten diese sich entwickeln können, so dürfte das Vorhandensein der grauen Substanz kein Hinderniss dafür ausgemacht haben; im Gegentheil zeigt

der noch nicht vollständig geschlossene Schädel, dass das Gehirn fortwährend recht gut an Volum hätte zunehmen können. Wahrscheinlicher scheint uns dann, dass der Mangel eines normal vorkommenden Fasersystems auf die Umbildung der indifferenten Embryonalzellen zur grauen Substanz hätte günstig einwirken können. Die graue Masse bildet also gewissermassen ein Füllwerk der durch Ermangelung der Markmasse entstandenen Leere.

Also haben wir die ursprüngliche Ursache der Heterotopie der grauen Substanz in unserem Fall in einer mangelhaften Bildung der Nervenfasern zu suchen, eine Ansicht, welche wir um so lieber annehmen, weil wir eine allgemeine Hemmung der Hirnentwicklung haben nachweisen können.

Schliesslich sei es mir gestattet, dem Director der psychiatrischen Klinik, Herrn Medicinalrath Prof. Dr. C. Wernicke, meine herzliche Dankbarkeit sowohl wegen seiner Güte, mir den interessanten Fall zu überlassen, als auch wegen seiner gefälligen Rathschläge und Ermunterungen in dieser Weise auszusprechen.

Fräulein Hilda Petersson sage ich auch an dieser Stelle meinen besten Dank für die sorgfältige Ausführung der Zeichnungen.

Erklärung der Abbildungen (Tafel III.).

Nach Pal gefärbte Frontalschnitte durch die Grosshirnhemisphäre.

a. Das subcorticale Band.
a'. Die Markleisten.
b. Die Rinde.
c. Der Vicq d'Azyr'sche Streifen.
d. Das Netzwerk, welches aus den von dem Markkern ausgehenden Strahlen gebildet wird.
e. Die abnorme graue Substanz.
f. Der Markkern.
g. Claustrum.
g'. Capsula externa.
h. Eine grössere Verbindungsbrücke zwischen der Rinde und der abnormen grauen Substanz.
i. Forceps major.
k. Corpus callosum.
l. Die Zwinge.
m. Ventriculus lateralis.
n. Nucleus caudatus.
o. Capsula interna.

p. Nucleus lentiformis.
r. Thalamus opticus.
s. Tractus opticus.
t. Unterhorn.
u. Tapetum.
v. Die Sehstrahlung.
w. Untere Längsbündel.
x. Ein im Gyrus lingualis sagittal verlaufender Faserzug.
y. Einige im Markkern an der Ventrikelwand liegende graue Inselchen (Fig. V.)

Literatur.

Bülau und Ermann, Virchow's Archiv LVI. 1872. S. 149.
Griesinger, Pathol. und Ther. der psych. Krankh. 4. Aufl. 1876. S. 366.
Hoffmann, Henle und Pfeuffer, Zeitschr. 3. R. Bd. XXXIV. 1869.
Luys, L'Encephale. I. 1881. p. 198.
Merkel, Virchow's Archiv XXXVIII. 1867. S. 433.
Meschede, Allg. Zeitschr. f. Psych. XXXI. 1864. S. 481.
Meschede, Virchow's Archiv XXXVII. 1866. S. 567.
Meschede, Virchow's Archiv L. 1870. S. 297.
Meschede, Virchow's Archiv LVI. 1872. S. 119.
Otto, Virchow's Archiv CX. 1887. S. 85.
Ritter, Würtemb. Med. Corresp. Bl. 1869. 20/2.
Rokitansky, Lehrbuch der pathol. Anatomie. 3. Aufl. Bd. I. S. I. Bd. II. S. 433.
Simon, Dieses Archiv Bd. II. 1870. S. 141.
Tüngel, Virchow's Archiv XVI. 1859. S. 166.
Virchow, Verh. der Würzb. Med. Gesellsch. 1852. S. 167.
Virchow, Ges. Abh. 1855. S. 998.
Virchow, Die krankh. Geschw. III. 1867. S. 260.
Virchow, Virchow's Archiv XXXVIII. 1867. S. 138.
Wicke, Deutsche Klinik. 1869. 19 u. 20. S. 175—185.

Fig. I.

Fig. II.

Fig. V.

Fig. III.

Fissur. calc.

Fig. IV.

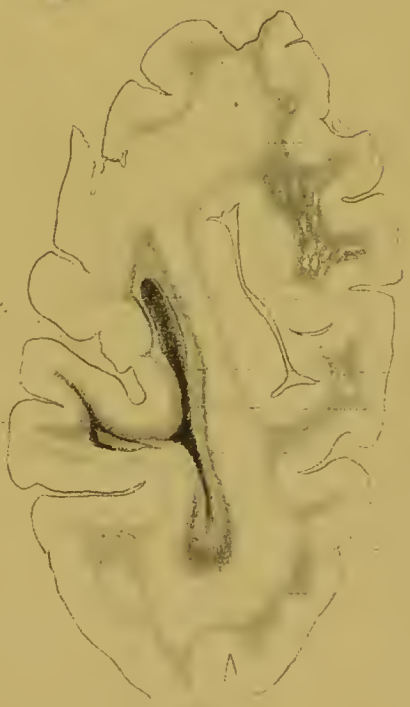

H. Petersson del.

C. Lauchlin.